

The background of the slide is a light gray gradient with several realistic water droplets of various sizes scattered across it. The droplets have highlights and shadows, giving them a three-dimensional appearance. The main title is centered in a bold, black, sans-serif font.

YNNN CASE-BASERET FYRAFTENSMØDE

QUIZ STAFETTEN RUNDE 2

«LOTTE» 27 ÅR

- SØGER LÆGE GRUNDET TRÆTHED, MAVESMERTER OG SOVENDE FORNÆMMELSE I FINGRENE.
- MAKROCYTÆR ANÆMI , – LAV B12, COBALAMIN NEDSAT
- I.M B12 UGENTLIG I EN MND – BEDRING AF SYMPTOMER. FORTSAT P.O B12 BEHANDLING
- HENVISES TIL GASTROSKOPI OBS PERNICIØS ANÆMI

- 3 MDR SENERE FORVÆRRING AF NEUROLOGISKE SYMPTOMER DER MEDFØRER INDLÆGGELSE
 - FLERE FALD– FØLER SIG KLUNTET.
 - LHERMITTE´S TEGN
 - HAR TABT SIG 10 KG DET SIDSTE ÅR



OBJEKTIVT

- VKO. VITALE PARAMETRE I.A. BLEG OG FREMSTÅR AFKRÆFTET.
- PARESTESIER HANDSKE OG SOKKEFORMET
- SENSORISK ATAKSI – OPHÆVET PROPRIOCEPTION
- HYPESTESI
- LET LIVLIGE REFLEKSER I OE, INGEN SIDEFORSKEL
- FALDER VED ROMBERGS TEST, KAN IKKE GÅ PÅ LINIE.
- NORMAL TONUS OG TROFIK I BADE UE OG OE.
- HÆNDER OG FØDDER MED “NORMALT UDSEENDE”

MEDICIN – NIHIL. PÅ INTET TIDSPUNKT PPI HÆMMERE, METFORMIN, METOTREXAT

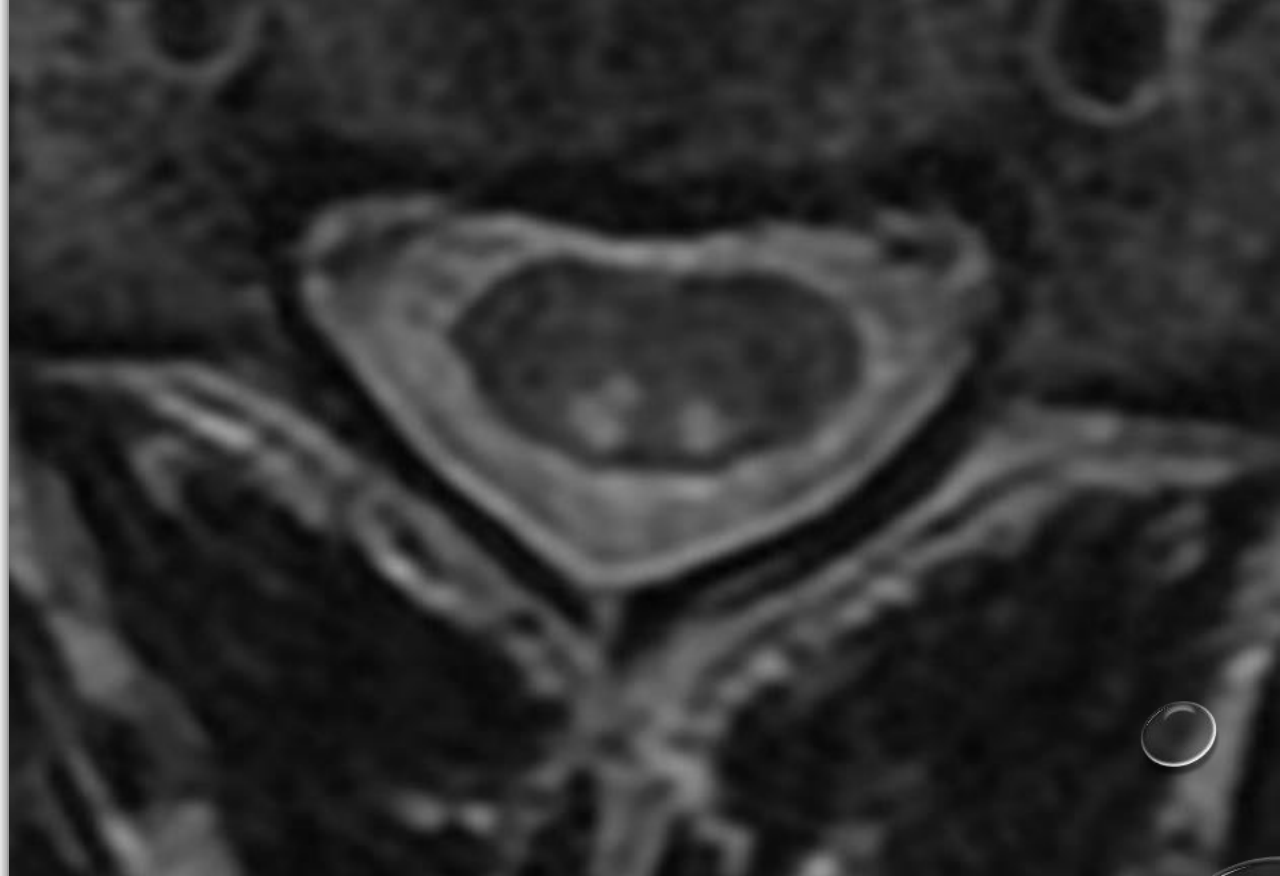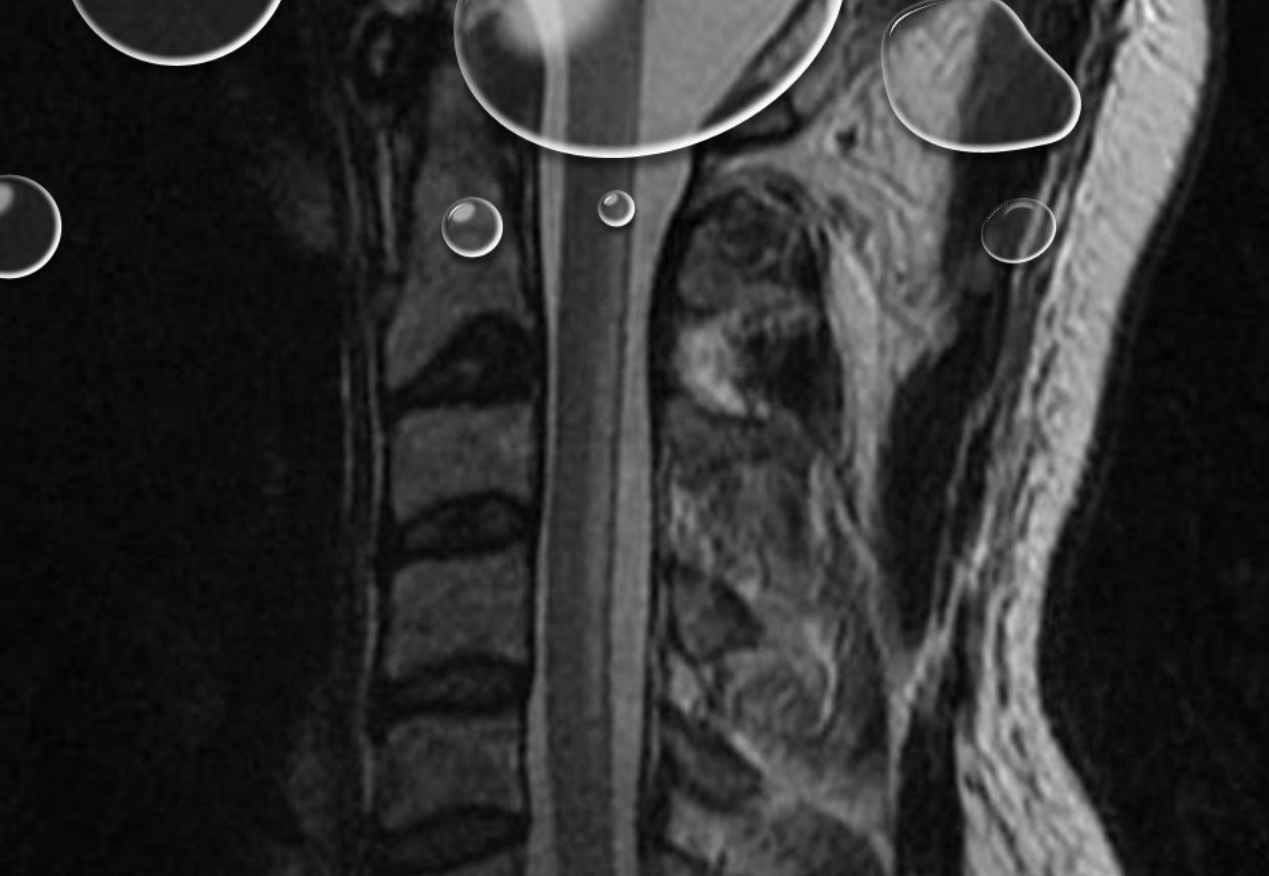KOST – SPISER PRIMÆRT PLANTEBASERET MAD, MEN SPISER EN HEL DEL FISK

RISIKOADFÆRD – BENÆGTER ALKOHOL, OG STOFFER. ADLRIG FORSØGT LATTERGAS. HAR HAFT DEN SAMME PARTNER I 5 ÅR. FORTÆLLER AT «DET MEST RISIKABLE HUN HAR LAVET I SIT LIV ER AT SPISE SUSHI DER ER GÅET UD PÅ DATO»

HAR VÆRET UDE AT REJSE I ASIEN FOR 1 ÅR SIDEN. INGEN SYGDOMME ELLER SYMPTOMER UNDER DENNE REJSE

INGEN ARVELIGE SYGDOMME I FAMILIEN


- CSF – I.A. FRASET LET FORHØJET PROTEIN
- GASTROSKOPI I.A. – INGEN TEGN TIL GASTRIT, TEST FOR CØLIAKI NEG. NEGATIV TEST FOR ANTISTOFFER MOD INTRINSIC FACTOR
- BIOKEMI VISER IGEN MEGET LAV B12 PÅ TRODS AF PERORAL BEHANDLING. MAKROCYTÆR ANÆMI, COBALAMIN NEDSAT, METYLMALONAT ØGET, TOTAL HOMOCYSTEIN ØGET. I ØVRIGT I.A INKL HBA1C, KOPPER, VIT E, FOLAT I.A.
- HIV OG SYFILIS NEG




T2 VÆGTET BILLED VISER SYMMETRISK BILATERAL HØJSIGNAL FORANDRING I BAGSTRENGSBANER. INGEN KONTRASTOPLADNING.



INDSEND SVAR: YNGRENUEROLOGER@GMAIL.COM



FORSLAG TIL ÅRSAG PÅ B12 MANGEL
– OG SAMTIDIG FORSLAG TIL EN
TEST DER IKKE ER LAVET.



FORKLARING AF ÅRSAG TIL
PATIENTENS LAVE B12 PÅ TRODS AF
ORAL B12 BEHANDLING.